Aus dem Patholog. Institute zu München.

ÜBER

MISSBILDUNGEN DES FÖTUS

BEI

extrauteriner Schwangerschaft.

INAUGURAL-DISSERTATION

zur

Erlangung der Doktorwürde

in der

Medicin, Chirurgie und Geburtshülfe

der

hohen medicinischen Fakultät zu München

unter dem Präsidium

des Herrn **Prof. Dr. Bollinger**

vorgelegt von

HARTWIG MENNEN,

approbirtem Arzt aus Bübbens (Oldenburg).

Mit zwei Holzschnitten.

STUTTGART.

DRUCK VON GEBRÜDER KRÖNER.

1886.

Die Lehre von den Missbildungen, speciell von der Entstehung derselben, ist verhältnissmässig jungen Datums. Da sich die Frage der Entstehung morphologisch, d. h. durch die Untersuchung der bereits fertigen Missbildungen nicht entscheiden lässt, konnte erst nach dem Aufblühen der normalen Embryologie eine wissenschaftliche Theorie der Entstehung der abnormen Körperformen zu Stande kommen. Dass es nicht bei der Aufstellung einer Theorie geblieben ist, sondern dass sowohl über die Art, als auch die Zeit und die Ursachen der Entstehung die Ansichten der ersten Autoritäten sehr weit auseinandergehen, lässt sich bei der Schwierigkeit der Sache leicht begreifen. Es kann nicht die Aufgabe dieser kleinen Arbeit sein, die verschiedenen Theorien genauer zu besprechen, und es mag nur erwähnt werden, dass Temperaturdifferenzen, Erschütterungen des schwangeren Uterus, Raumbeengung im Uterus, sei es durch Geschwülste oder durch einen zweiten Fötus, zu geringe Mengen von Fruchtwasser, Verwachsungen des Amnion mit der Frucht, Entzündungen des Fötus und seiner Eihäute, Vererbung, das sogenannte Versehen [1]), Krankheiten der Eltern, speciell die Sy-

[1]) Roth, Ueber das Versehen und mechanische Einwirkungen der Schwangeren und deren Einfluss auf die normale Bildung des Embryos. Virchow's Archiv Bd. 91.

philis, als ätiologische Momente für die Missbildungen angenommen werden [1]).

Die erste Anregung zu dieser Arbeit wurde mir durch Herrn Privatdocenten Dr. Frommel gegeben, indem er mich auf den Befund des bei einer Laparotomie von ihm entfernten Fötus, welcher nachstehend beschrieben und abgebildet ist, aufmerksam machte. Auf Grund eines einzigen Falles wäre jedoch das causale Verhältniss zwischen Abnormitäten der Frucht und Extrauterinschwangerschaft schwer zu begründen gewesen, und erst als mir durch die Güte der Herren Professoren Dr. Winckel, Dr. Kupffer und Dr. Bollinger die Sammlungen der Frauenklinik, der Anatomie und des pathologischen Instituts in München zur Durchmusterung und Bearbeitung überlassen wurden und dabei das überraschende Resultat zum Vorschein kam, dass jeder der 9 beschriebenen Früchte mehr oder weniger ausgesprochene Abweichungen von der Norm speciell an den Extremitäten zeigte, glaubte ich mit mehr Recht die Frage, ob die extrauterine Schwangerschaft die Entstehung neuer Abnormitäten begünstige, bejahen zu dürfen.

Das Material, welches uns durch extrauterine Schwangerschaften geliefert wurde, ist meines Wissens bis jetzt noch nicht nach dieser Richtung hin untersucht und zusammengestellt worden, wenigstens konnte trotz eifrigen Suchens in der diesbezüglichen Litteratur keine derartige Angabe gefunden werden. Obgleich die extrauterine Schwangerschaft eine nicht so sehr selten vorkommende Anomalie ist, so wird die Anzahl der zu verwerthenden Früchte immer eine ziemlich geringe bleiben, weil erstens bei der stattfindenden frühzeitigen Ruptur des Fruchtsackes der Fötus in die Bauchhöhle geräth und dann, falls die Mutter am Leben bleibt, nicht zur Untersuchung kommt, und zweitens weil der Fötus öfters über die Norm hinaus in seinem Fruchtsack liegen bleibt und dort — sei es durch Maceration oder sei es durch Lithopädionbildung — Veränderungen eingeht, welche einen Schluss auf seine frühere Gestalt nicht mehr zulassen. Es bleiben also nur jene Fälle übrig, in welchen der Fötus durch die Laparotomie entfernt wurde, oder in welchen die Schwangere in Folge des Blutverlusts bei der Ruptur stirbt und der Embryo in frischem Zustande bei der Section gefunden wird.

---

[1]) Vergl. Samuel, Allgemeine Pathologie. — Perls, Allgemeine Pathologie. — Marchand in Eulenburg's Encyclopädie, Artikel „Missbildungen".

Ich lasse zunächst die Beschreibung des gefundenen Materials folgen:

I. Fall.

Fötus aus dem Ende des fünften Monates mit Deformität des Schädels und des Unterkiefers, Verkürzung der Beugemuskeln am Halse, Contractur des linken Ellenbogen- und des ersten Interphalangealgelenkes der drei letzten Finger der rechten Hand, linksseitiger Klumphand, beiderseitigem Pes equino-varus und Contractur der Zehen am linken Fuss bei extrauteriner Schwangerschaft [1]).

Der Fötus (Fig. I, S. 5) stammt von einer 41jährigen Frau, welche selbst normal gewachsen war und 5 angeblich normale Kinder geboren hatte. Da die Frau von dem extrauterinen Fruchtsack sehr starke Beschwerden hatte und verschiedene Symptome für ein Abgestorbensein des Fötus sprachen, wurde ihr die Laparotomie vorgeschlagen, welche wegen der colossalen Blutung aus der durchschnittenen Placenta und einer secundären Peritonitis einen letalen Ausgang hatte.

An dem der Leiche bei der Section entnommenen Präparat finden wir kurz Folgendes: Der in allen seinen Dimensionen vergrösserte Uterus ist ohne besondere Veränderungen; zu seiner linken Seite ganz in der Nähe der Kante liegt das abdominale Ende der linken Tube, welche selbst mehrfach geknickt und überall durch Verwachsungen fest mit dem Uterus und dem dahinter liegenden Rectum verbunden ist. Letzteres ist ausser mit der Tube und der hinteren Fläche des Uterus mit dem rechts vor demselben liegenden Fruchtsack durch bindegewebige Adhäsionen verlöthet. Dieser nimmt die ganze rechte Seitenfläche des Uterus bis zum Cervix herab ein und hat einen Durchmesser von ca. 16 cm; seine hintere Wand ist mehrfach eingerissen wahrscheinlich bei der Herausnahme des Präparates aus der Leiche; in der vorderen Wand findet man den bei der Operation gemachten Schnitt, von welcher auch die Communication des Fruchtsackes mit der Vagina herrührt. Die Placenta, mit einem Durchmesser von 12 cm und einer Dicke von 2½ cm, hat ihren Sitz an der vorderen und rechtsseitigen Wand des Fruchtsackes. Die Nabelschnur, 27 cm lang, inserirt sich marginal. Wegen der allgemeinen Lageveränderungen und vielfachen Verwachsungen der Organe untereinander ist die Lage beider Ovarien und der rechten Tube nicht sicher zu erkennen.

Die folgende Beschreibung des Fötus, welcher bei seiner Extraction lebte und ungefähr 5 Minuten lang athmete, konnte erst vorgenommen werden, nachdem derselbe einige Monate in Alkohol gelegen hatte.

---

[1]) Das Präparat befindet sich in der Sammlung des Herrn Privatdocenten Dr. Frommel in München.

Der Fötus (Fig. I), weiblichen Geschlechts, hat in gestrecktem Zustande eine Länge von 25 cm, entspricht also ungefähr dem Ende des fünften Schwangerschaftsmonates [1]). Er repräsentirt sich in einer solchen Haltung, dass die am weitesten auseinander liegenden Punkte seiner Körperoberfläche nur 14 cm voneinander entfernt sind.

Der mit dem Kinn dem Thorax anliegende Kopf ist von den Augenbrauen aufwärts mit dünnen Wollhaaren bedeckt. Die Fontanellen sind deutlich zu fühlen. Nach hinten springen die beiden Scheitelbeine stark vor, so dass der Kopfdurchmesser von der Stirn zur kleinen Fontanelle gemessen 12,5 cm beträgt. Am Hinterhaupt sitzt eine behaarte $2^1/_2$ cm breite und $1^1/_2$ cm lange Hautfalte, welche sich beim Einschneiden als eine umschriebene Hyperplasie der Cutis und Subcutis erweist.

Nach Abpräparirung der Haut zeigen die Schädelknochen folgende Veränderung: Das linke Stirnbein ist abgeflacht; die Pfeilnaht durch Aneinandertreten der Scheitelbeine nicht zu fühlen. Von dem vorderen Rand des linken Scheitelbeins in der Mitte beginnend verläuft parallel mit der Pfeilnaht, dann schräg über den oberen Theil der Hinterhauptschuppe zum hinteren unteren Winkel des rechten Scheitelbeins eine Furche, welche eine Einknickung dieser zwei Knochen darstellt, so dass das Hinterhauptbein mit dem oberen Theil seiner Schuppe einen spitzen Winkel bildet. Die Verbindung des Hinterhauptes mit dem Atlas ist eine gehörige. Das Kinn ist stark comprimirt, so dass die Unterlippe hinter dem vorderen Alveolarfortsatz des Oberkiefers liegt und die vordere convexe Krümmung des Unterkiefers bedeutend abgeflacht ist.

Bei dem Versuche, den Kopf zurückzunehmen, ist die straff gespannte Haut eingerissen; die verkürzte Beugemuskulatur gestattet auch jetzt nur eine beschränkte Streckung.

Am linken Oberarmbein findet man in der Nähe des Kopfes eine Fractur, welche wohl bei oder nach der Extraction entstanden sein dürfte. Die Haut ist in der Achselhöhle eingerissen. Die beiden Oberarme liegen der Brustwand, die Vorderarme, der linke der linken Gesichtshälfte, der rechte der Bauchwand an. Das linke Ellenbogengelenk lässt sich nur bis zu einem rechten Winkel strecken, während das rechte normal functionirt. Die linke Hand ist in Abduction und Flexion fixirt (Klumphand). Der Daumen ist mit seinem Metacarpalknochen in die Hohlhand gedrängt. An der rechten Hand sind die drei letzten Finger im ersten Interphalangealgelenk in flectirter Stellung fixirt.

In der linken Schenkelbeuge ist die Haut eingerissen. Die unteren Extremitäten sind im Hüftgelenk stark flectirt und adducirt, der linke Oberschenkel nach aussen rotirt. Beiderseits ist das Kniegelenk, rechts weniger als links, flectirt und fixirt. Bei dem rechten Fuss ist der äussere Rand so weit um seine Längsachse gedreht, dass der Fussrücken nach unten gerichtet ist. Beim linken Fuss besteht ausser einer ausgesprochenen Equinovarusstellung noch eine Ueberbeugung sämmtlicher Zehen, so dass diese die Fusssohle fast

---

[1]) Den Altersbestimmungen sind die in Schröder's Lehrbuch der Geburtshilfe angegebenen Daten zu Grunde gelegt. Die Messung der von Kölliker vorgeschlagenen Rumpflänge ergab annähernd dieselben Resultate.

berühren. Alle diese abnormen Stellungen sind mehr oder weniger immobil und lassen sich ohne Gewalt nicht strecken.

Druckschwielen oder weisslich verfärbte, glänzende atrophische Stellen an den vorragendsten Punkten der Convexität der Klumpfüsse konnten wegen der Spirituseinwirkung nicht mit Sicherheit erkannt werden.

Fig. I.

Fig. II.

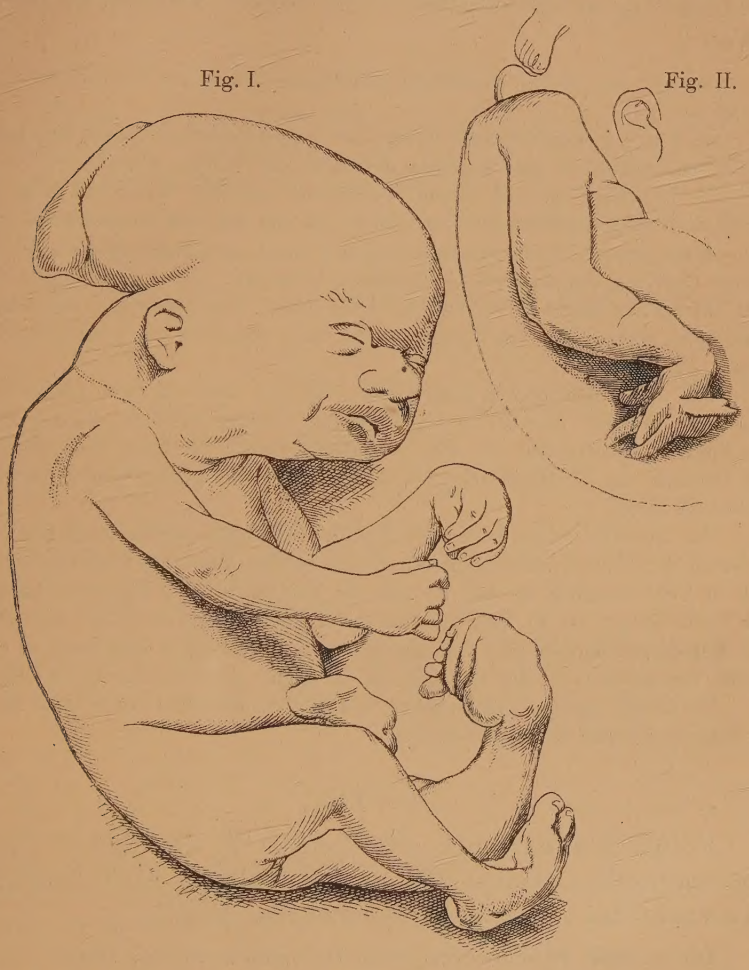

Fig. I. Der auf S. 3 ff. beschriebene Embryo (Fall I). Die dem Rumpf ursprünglich anliegenden Extremitäten sind möglichst weit von demselben entfernt worden, damit die Abnormitäten besser sichtbar werden.

Fig. II. Die rechte obere Extremität des unter Nr. II, S. 6 beschriebenen Embryo.

II. Fall.

Fötus, 4 ½ Monate alt, mit Caput obstipum, Contractur des linken Ellenbogengelenkes, rechtsseitiger Klumphand und Verlagerung ihres vierten Fingers und beiderseitigem Klumpfuss bei einer Tubarschwangerschaft[1]).

Der zu dem Fötus gehörende Fruchtsack hat einen Durchmesser von ca. 12 cm.

Der Fötus, weiblichen Geschlechts, hat in gestrecktem Zustande eine Länge von 20 cm, entspricht also ungefähr der Mitte des fünften Monates.

Die Kopfhaut ist mit feinen Wollhaaren bedeckt. Der Kopf liegt mit der rechten Gesichtshälfte der Thoraxwand an und ist dem entsprechend stark nach rechts flectirt. Beide Ohrläppchen sind nach oben umgeschlagen, so dass sie die Oeffnung des äusseren Gehörganges bedecken. Ueber dem linken Auge sitzt ein 2,5 cm langer, 1 cm breiter, 1 cm hoher, zweihöckeriger mit Haaren bekleideter Hautwulst. Im Nacken findet sich ebenfalls ein 1 cm hoher und breiter Hautzapfen.

Von der linken oberen Extremität liegt der Oberarm dem Thorax, der Unterarm, welcher nur bis zu einem rechten Winkel gestreckt werden kann, der linken Gesichtshälfte an; die vier letzten Finger der Hand sind abducirt, der Daumen von der Hand abducirt, so dass er einen spitzen Winkel mit dem Unterarm bildet.

Der rechte Ober- und Unterarm (Fig. II, S. 5) liegen in Streckung ohne Veränderung dem Thorax und der hinteren rechten Lendengegend an; die Hand befindet sich in Ueberbeugung, so dass sie mit der Volarfläche den Unterarm berührt; der vierte Finger ist in Ueberstreckung der Dorsalfläche der Hand anliegend. Die Metacarpalknochen sind vollständig aus ihrer normalen Lagerung in einer Ebene verschoben; auf der Dorsalfläche der Hand sitzt eine Hautfalte (Fig. II).

Die beiden unteren Extremitäten sind flectirt, adducirt; beide Füsse stehen in ausgesprochener Klumpfussstellung.

III. Fall.

Fötus, 3 Monate alt, mit Contractur des linken Ellenbogengelenkes, linksseitigem Pes valgus, rechtsseitigem Pes varus bei einer Tubarschwangerschaft[2]).

Der eröffnete Fruchtsack hat einen Durchmesser von ca. 13 cm.

Der Fötus, männlichen Geschlechts, 11 cm lang, also dem Anfange des vierten Monates entsprechend, zeigt am Kopf und Rumpf keine bemerkenswerthen Abnormitäten.

---

[1]) Präparat aus der Sammlung des pathologischen Institutes (1870—1880).

[2]) Präparat Nr. 169 der Sammlung des pathologischen Institutes.

Die linke obere Extremität ist in ihrer Beweglichkeit im Ellenbogengelenk behindert, von der rechten befindet sich die Hand in überstreckter, jedoch noch ausgleichbarer Stellung; sonst sind beide normal.

Beide untere Extremitäten sind im Hüft- und Kniegelenk flectirt. Während der rechte Fuss die ersten Anfänge zur Klumpfussstellung zeigt, ohne schon definitiv in derselben fixirt zu sein, ist beim linken Fuss der äussere Rand der Sohle nach oben gedreht, so dass wir einen beginnenden Pes valgus vor uns haben.

IV. Fall.

Fötus, 9½ Monate alt, mit Hydrocephalus(?), linker Klumphand, Contractur im rechten Ellenbogengelenk, linksseitigem Genu varum, rechtsseitigem Genu valgum, beiderseitigem Pes varus und Verkrümmung der Zehen des rechten Fusses bei einer Abdominalschwangerschaft [1]).

Der Fötus, weiblichen Geschlechts, 48 cm lang, entspricht ca. der Mitte des zehnten Monates.

Die Schädelhöhle ist durch einen 10 cm langen, in der Richtung der Pfeilnaht verlaufenden Schnitt geöffnet und das Gehirn aus derselben entfernt. Es ist deshalb, da auch noch mehrere Kopfknochen fehlen, die ursprüngliche Configuration des Schädels nicht genau zu constatiren; nur so viel lässt sich noch erkennen, dass die Schädelhöhle bedeutend vergrössert war, vielleicht in Folge eines Hydrocephalus. 5 cm oberhalb des rechten äusseren Augenwinkels springt ein 1,8 cm langer, an der Basis 1 cm breiter, spitz zulaufender Hautzapfen vor.

Der ganze Kopf ist nach links um seine Längsachse gedreht und flectirt, so dass das Gesicht ganz verschoben ist in der Art, dass die linke Hälfte bedeutend kleiner als die durch Druck abgeflachte rechte Hälfte erscheint.

Die rechte obere Extremität lässt sich im Ellenbogengelenk nicht so weit strecken wie die linke. Links ist die Hand in abducirter und flectirter, also in Klumphandstellung. Der flectirte Daumen liegt in der Volarfläche der Hand.

Die ausgesprochensten Veränderungen zeigen die unteren Extremitäten. Der linke Oberschenkel ist adducirt, der rechte abducirt; die beiden flectirten Unterschenkel bilden mit ihren Oberschenkeln, der linke ein Genu varum, der rechte ein Genu valgum und liegen so, dass der in excessiver Klumpfussstellung stehende linke Fuss mit seinem Gelenke in der rechten Kniekehle und mit seinen Zehen an der Aussenseite des rechten Knies liegt. Die beiden Knochen des linken Unterschenkels sind gekrümmt, so dass die Convexität nach aussen sieht. Die Streckung im Kniegelenk ist beiderseits eine unvollkommene. Der rechte Fuss ist so weit um seine Längsachse gedreht, dass die Metacarpalknochen nicht in einer Ebene neben-, sondern übereinander stehen. Die Zehen desselben Fusses sind verkrümmt; die kleine Zehe ist so weit flectirt, dass sie der Fusssohle in ihrer ganzen Länge anliegt.

---

[1]) Präparat Nr. 166 der Sammlung des pathologischen Institutes.

V. Fall.

Fötus, 3½ Monate alt, mit Contractur beider Hüft- und Kniegelenke, des ersten Interphalangealgelenkes an den drei letzten Fingern der rechten Hand, mit linker Klumphand, rechtem Pes varus und linkem Pes valgus bei einer Tubarschwangerschaft[1]).

Der Fruchtsack, 8,5 cm lang, 5,5 cm breit, den in ihm liegenden Fötus fest umschliessend, ist durch einen die ganze vordere Wand spaltenden Längsschnitt eröffnet. Das Amnion, welches als dünne, zarte, weisse Membran erscheint, ist nirgends mit dem Fötus verwachsen. Dieser entspricht seiner Grösse nach ungefähr der Mitte des vierten Monates und hat einen solchen Habitus, dass er einen möglichst kleinen, etwa hühner- bis gänseigrossen Raum einnimmt.

Der nach links gedrehte Kopf berührt mit dem Kinn den Thorax.

Der linke Oberarm ist an den Thorax, der flectirte Unterarm mit der abducirten Hand (Klumphand) an die linke Gesichtshälfte gepresst; die rechte obere Extremität liegt ähnlich an der rechten Seite; an ihr sind die drei letzten Finger im ersten Interphalangealgelenk flectirt und lassen sich nicht vollständig strecken. Der stark flectirte linke Oberschenkel berührt mit dem Knieende das Kinn, der flectirte Unterschenkel mit dem in Varusstellung befindlichen Fusse die Bauchwand. Der rechte Oberschenkel ist flectirt und abducirt; der rechte Unterschenkel verläuft neben dem rechten Unterarm; der rechte Fuss, in Valgusstellung befindlich, liegt dem linken Oberschenkel an.

Zwischen den vier Extremitäten, mehrfach dieselben umschlingend, findet man die Nabelschnur.

VI. Fall.

Fötus, 4 Monate alt, mit Caput obstipum, Contractur beider Ellenbogen-, Hüft- und Kniegelenke, rechtem Pes varus, Skoliose der Wirbelsäule bei einer Abdominalschwangerschaft[2]).

Der Fruchtsack, 10,5 cm lang, 6,5 cm breit, ist der Länge nach durch einen Schnitt eröffnet; man kann den Fötus, welcher seiner Grösse nach dem Ende des vierten Monates entspricht und sich in beginnender Maceration befindet, aus ihm herausnehmen.

Der Kopf ist auf die Brust gedrückt; die Beugemuskeln desselben sind verkürzt.

---

[1]) Präparat Nr. 170 der Sammlung des pathologischen Instituts.

Die Beschreibung dieses Fötus ist dadurch erschwert, dass derselbe noch von dem Fruchtsack eingeschlossen war und in demselben belassen werden musste, um das ganze Präparat nicht zu zerstören.

[2]) Präparat Nr. 167 aus der Sammlung des pathologischen Instituts.

Die oberen Extremitäten sind gekreuzt und im Ellenbogengelenk in flectirter Stellung fixirt. Die rechte Hand ist abducirt. Beiderseits lassen sich die vier letzten im ersten Interphalangealgelenke flectirten Finger nicht strecken.

Die ganze Wirbelsäule ist seitlich gekrümmt, mit der Convexität nach links gerichtet.

Beide abducirten, im Hüft- und Kniegelenk flectirten unteren Extremitäten lassen sich nicht strecken und liegen der Bauchwand an. Der rechte Fuss ist in Varusstellung; seine grosse Zehe ist unter die Planta pedis verschoben. Der linke Fuss ist im Tarso-Metacarpalgelenke flectirt, jedoch noch nicht in dieser Stellung fixirt.

VII. Fall.

Fötus, 4 Monate alt, mit Contractur des rechten Ellenbogen-, beider Hüft- und Kniegelenke, des ersten Interphalangealgelenkes am dritten und vierten Finger der rechten Hand, rechtem Pes varus bei einer interstitiellen Schwangerschaft [1]).

Der total geöffnete Fruchtsack hat einen Durchmesser von ca. 10 cm.

Der Fötus, männlichen Geschlechts, 18 cm lang, also dem Anfange des fünften Monates entsprechend, befindet sich in einem frühen Stadium der Maceration.

Die Kopfknochen schlottern ein wenig; im Uebrigen ist der Kopf ohne Veränderungen.

Die linke obere Extremität zeigt keine Abnormität.

Die rechte obere Extremität, im Ellenbogengelenk stark flectirt, lässt sich nicht strecken; der dritte und vierte Finger sind im ersten Interphalangealgelenke flectirt, liegen in der Hohlhand und lassen in diesem Gelenke keine Streckung zu, während die übrigen Gelenke an allen Fingern derselben Hand normal functioniren.

Beide untere Extremitäten sind im Hüft- und noch mehr im Kniegelenk flectirt; der linke Fuss befindet sich in gehöriger Haltung, während der rechte Fuss eine Varusstellung angenommen und sich so weit um seine Längsachse gedreht hat, dass die Metacarpalknochen senkrecht übereinander stehen und der äussere Fussrand mit seiner Kante den untersten Theil des Fusses bildet.

VIII. Fall.

Fötus, 2 ½ Monate alt, mit Contractur beider Hüft- und Kniegelenke, Abduction der rechten Hand, beiderseitigem Pes varus bei einer extrauterinen, wahrscheinlich Ovarialschwangerschaft [2]).

---

[1]) Präparat Nr. 152 der Sammlung der Frauenklinik.

[2]) Präparat Nr. 199 der Sammlung der Frauenklinik.

Der geöffnete Fruchtsack hat einen Durchmesser von ca. 4,5 cm.

Der Fötus, männlichen Geschlechts, hat eine Länge von 6,7 cm, entspricht also ungefähr der Mitte des dritten Monates.

Der Kopf liegt mit dem Kinn der Brust an.

An beiden oberen Extremitäten findet man ausser der Abduction der rechten Hand keine Veränderungen.

Die beiden unteren Extremitäten sind in flectirter Stellung an die Bauchwand gepresst. Die Haut in der linken Schenkelbeuge ist wahrscheinlich bei einem Streckungsversuch eingerissen.

Beide Füsse zeigen eine ausgesprochene Klumpfussstellung.

IX. Fall.

Fötus, 4 Monate alt, mit Contractur des rechten Ellenbogen-, beider Hüft- und Kniegelenke bei einer extrauterinen Schwangerschaft[1]).

Der Embryo wurde durch Herrn Privatdocenten Dr. Frommel durch Laparotomie entfernt; er hat eine Länge von 17,5 cm, entspricht also dem Anfange des fünften Monates und ist mässig stark macerirt.

Der Kopf, Rumpf und die linke obere Extremität sind ohne Veränderungen.

Der rechte Arm lässt sich im Ellenbogengelenk nur bis zu einem rechten Winkel strecken.

Beide unteren Extremitäten sind im Hüft- und Kniegelenk flectirt. Beide Füsse sind in vollständig normaler Stellung.

Stellen wir die bei den untersuchten 9 Früchten gefundenen Deformitäten kurz zusammen, so erhalten wir folgende Resultate:

1) Unregelmässigkeiten der Schädelform 2mal.
2) Einseitige oder doppelseitige Verkürzung der Beugemuskeln am Halse 3mal.
3) Hautzapfen am Kopf 3mal.
4) Skoliose 1mal.
5) Contracturen im Ellenbogen-, Hüft- oder Kniegelenk 42mal.
6) Genu varum 1mal.
7) Genu valgum 1mal.
8) Pes varus oder varo-equinus 12mal.
9) Pes valgus 2mal.
10) Klumphand 4mal.
11) Contracturen und Verkrümmungen an den Fingern oder Zehen 7mal.

---

[1]) Präparat aus der Sammlung der Anatomie. E. 113. K.

Die meisten Veränderungen finden wir an den Extremitäten, und es möge daher die Besprechung derselben zuerst folgen.

„Bei einem reif geborenen Kinde — sagt Hüter[1]) — besitzt kein einziges der grösseren Extremitätengelenke die normale Bewegungsexcursion, welche in den ersten Lebensjahren erreicht wird und dann ziemlich permanent bleibt. Weder das Knie- noch das Hüft- oder Ellenbogengelenk können so weit gestreckt werden, bis die Extremitäten in eine gerade Linie mit dem Rumpf kommen. Als Ursache ergibt sich gleichzeitig eine im Sinne der fötalen Stellung ausgeprägte Bildung der Gelenkkörper und Gelenkflächen und eine entsprechende Differenz in der Längsentwicklung der verschiedenen Muskelgruppen."

Was Hüter für das ausgetragene Kind, können wir wohl in noch höherem Grade für den in der Entwicklung begriffenen Fötus aufstellen, jedoch mit der Modification, dass Contracturen, oder, wie Hüter vorschlägt, eine Mobilitas incompleta, nur dann zu Stande kommen, wenn sich die Gelenke längere Zeit in flectirter Stellung befunden haben. Hat der Fötus jedoch eine solche Haltung angenommen, dass die das Gelenk bildenden Röhrenknochen keinen spitzen, sondern einen Winkel von 180° bilden, so ist die durch eine langdauernde Annäherung der Insertionspunkte bedingte nutritive Verkürzung der Beugemuskeln und damit das grösste mechanische Hinderniss für die Streckung des Gelenkes fortgefallen, so dass dieses normal functioniren kann.

Als Beweis hiefür dürfte wohl der Befund gelten, dass an den beschriebenen Embryonen das Ellenbogengelenk sich 5mal an der einen Seite vollständig strecken liess, während es an der anderen oberen Extremität desselben Fötus nur eine Streckung bis zu einem durchschnittlich rechten Winkel gestattete. Die Contracturen der Interphalangealgelenke mancher Finger berechtigen uns zu derselben Schlussfolgerung.

Dass wir diese Unterschiede nicht auch an den unteren Extremitäten finden, hat wahrscheinlich seinen Grund darin, dass diese nicht so leicht in gestrecktem Zustande im Uterus bezw. im Fruchtsack Platz haben wie die oberen, von welchen nur der Unterarm an der unteren Extremität vorbei an die äussere oder hintere Seite

---

[1]) Hüter, Klinik der Gelenkkrankheiten S. 237.

des Rumpfes verschoben zu werden braucht, um in einer annähernd geraden Linie mit dem Oberarm zu liegen.

Wenn wir nun auch Contracturen mässigen Grades im Ellenbogen-, Hüft- und Kniegelenk als physiologisch beim Embryo vorkommend anerkennen müssen, so dürfen wir immerhin Zweifel hegen, ob diese so ausgeprägt wie diejenigen der beschriebenen Früchte sind; es macht nämlich den Eindruck, als ob die Raumbeengung im Fruchtsack eine ziemlich hochgradige und damit die Excursionsfähigkeit der Gelenke eine so beschränkte war, dass die Contracturen über das Maass der physiologischen Norm hinausgehen.

Es ist vielleicht gerechtfertigt, die bestehenden Ansichten über die Aetiologie des Klumpfusses in Kürze einzuschalten, da wir denselben 12mal und zwar 4mal doppelseitig, 2mal mit Pes valgus und 2mal mit normalem Fusse der anderen Extremität zusammen finden, während nur ein Embryo (IX) beiderseits normale Füsse zeigt.

Nachdem man früher allgemein die Entstehung des Klumpfusses auf mechanischem Wege gelehrt hatte, trat Duchenne mit der Theorie auf, dass der Klumpfuss auf einer primären Erkrankung des Nervensystems mit secundärer Lähmung der Muskeln beruhe (neuromyopathische Theorie).

Eschricht stellte dann den Klumpfuss als eine Hemmungsbildung, als ein Beharren in der starken Supinationsstellung des früheren fötalen Lebens dar.

Hüter, welcher die Form der Fusswurzelknochen zuerst anatomisch untersuchte, erklärte ihn als eine pathologische Steigerung der normalen Form des fötalen Fusses, indem er sagt [1]): „Der Pes varus congenitus beruht auf einer excessiven Ausprägung der Gestalt der Knochen und Gelenke nach demselben Typus, nach welchem auch die physiologischen Formen der Fusswurzelknochen und -Gelenke innerhalb des Uterus sich entwickeln.“

Volkmann zuerst, dann Lücke [2]) und Kocher [3]) führen seine Entstehung auf den intrauterinen Druck bei gleichzeitigem Mangel an Fruchtwasser zurück, erklären sie also wieder auf mechanische Weise. Lücke's Ansicht ist in folgendem Satze: „Bei der gewöhnlichen Lage des Fötus mit Beugung des Unterschenkels gegen den

[1]) Hüter, Klinik der Gelenkkrankheiten S. 447.

[2]) Lücke in Volkmann's Sammlung klinischer Vorträge. Chirurgie I, Nr. 16, S. 87.

[3]) Kocher, Deutsche Zeitschrift für Chirurgie Bd. IX, S. 329.

Oberschenkel, mit Adduction des Fusses, sind die Ansatzpunkte dieses Muskels (des Musculus triceps surae) einander genähert und er muss in einen Zustand von Contractur gerathen, d. h. er verkürzt sich definitiv durch vegetative Vorgänge und dies spricht sich am hochgradigsten in der Sehne aus, deren Spannung bei Pes varo-equinus ja bekannt ist, aber nichts anderes darstellt als die Spannung der Sehne des Musculus biceps, z. B. nach einem Gypsverband."

Zuckerkandl[1]), Banga[2]) und Conrad[3]) theilen gleiche Beobachtungen mit; letzterer macht sogar mit Breisky[4]) ausser dem intrauterinen Druck „active Contractionen des Uterus, welche durch den Reiz vorzeitigen Abflusses des Fruchtwassers in der Schwangerschaft eingeleitet werden," verantwortlich.

Für die mechanische Entstehung des Klumpfusses durch Mangel an Raum und vielleicht durch einen gleichzeitigen Druck von aussen, wenigstens bei der extrauterinen Schwangerschaft, dürften folgende Thatsachen sprechen:

1) Die ungleichmässige durchaus atypische Form der Klumpfüsse.

2) Die zweimal gefundene Complication eines Pes varus mit einem Pes valgus bei demselben Fötus.

3) Der Umstand, dass schon im 5. Monate normale Füsse beim Embryo vorkommen (IX).

4) Die gleichzeitig bestehenden, nur auf mechanische Weise erklärbaren Veränderungen am Kinn des ersten Fötus, sowie an den oberen Extremitäten und Zehen fast aller Früchte. (Vergl. besonders den linken Fuss von Fig. I und die ganze Fig. II.)

Den zuletzt angeführten Grund halte ich für besonders beweisend, da es doch im höchsten Grade unwahrscheinlich ist, dass dasselbe ursächliche Moment, welches die grossen Extremitätengelenke und einzelne kleinere Gelenke an den Zehen in den Zustand der Contractur versetzt, das zwischen beiden liegende Fussgelenk unverändert lassen sollte.

Die Thatsache, dass schon der $2\frac{1}{2}$ Monate alte Embryo (VIII) beiderseits eine Klumpfussstellung und zwar eine atypische zeigt,

---

[1]) Zuckerkandl, Allgemeine Wiener med. Zeitung 1878, Nr. 25.

[2]) Banga, Deutsche Zeitschrift für Chirurgie Bd. VII.

[3]) Conrad, Correspondenzblatt für Schweizer Aerzte 1875, Nr. 6.

[4]) Breisky, Correspondenzblatt für Schweizer Aerzte, Jahrg. III.

sowie dass der 3½ Monate alte Embryo (V) in seinem Fruchtsack einen rechtsseitigen Pes valgus neben einem linksseitigen Pes varus und eine linksseitige Klumphand erkennen lässt, könnte bei der Entscheidung der Frage, ob die Zeit der Entstehung des Klumpfusses in eine frühe (Volkmann, Hüter, Kocher) oder in eine spätere (Lücke, Conrad, Banga) Fötalperiode fällt, zu Gunsten der von den erstgenannten Autoren aufgestellten Theorie in die Wagschale fallen.

Wir werden kaum einem Zweifel begegnen, wenn wir das abgeflachte Kinn (I) durch Druck auf den Thorax, ferner die Verkürzung der Halsmuskeln, die Klumphände und die Abnormitäten an den Zehen und Fingern dadurch zu erklären suchen, dass wir eine Verlagerung der betreffenden Skeletttheile, langdauernde Fixation derselben in ihrer fehlerhaften Lage und secundäre nutritive Verkürzung der Muskeln annehmen.

Hier möge die von Herrn Professor Dr. Bonnet zu wiederholten Malen beobachtete und mir mitgetheilte Thatsache Erwähnung finden, dass bei manchen Säugethieren die im Uterus bicornis den Tubenenden am nächsten liegenden Embryonen öfters entweder abortiv zu Grunde gehen oder Missbildungen am ganzen Körper speciell an den Extremitäten zeigen, welche augenscheinlich durch Raumbeschränkung entstanden sind.

Suchen wir die Frage zu beantworten, warum wir bei der extrauterinen relativ häufiger als bei der intrauterinen Schwangerschaft Missbildungen des Fötus vorfinden, so haben wir folgende Punkte zu berücksichtigen.

1) Können wir bei der ersteren eine oder mehrere der auf S. 1 angeführten Ursachen für die Entstehung der Missbildungen ausschliessen?

Es können hier nur die von Breisky und Conrad herangezogenen activen Contractionen des Uterus in Fortfall kommen, während alle übrigen ätiologischen Momente gleichmässig bestehen bleiben.

2) Finden wir, dass eine der angeführten Ursachen bei der extrauterinen Schwangerschaft häufiger vorkommt?

Als solche glaube ich den Mangel an Fruchtwasser mit gleichzeitiger Engigkeit der Eihäute annehmen zu dürfen, mit Hinweis auf die Thatsache, dass die Verkrümmungen und Missbildungen an

den Extremitäten ihre einfachste Erklärung auf mechanische Weise finden und auch bei den ersten Autoren gefunden haben.

Schon Bischoff[1]) sagt über die Bedeutung des Fruchtwassers: „Ein so zarter weicher Körper, wie ihn der Embryo besonders in den früheren Zeiten ausmacht, so feine zierliche und zarte Gebilde wie seine Organe konnten wohl nur einen ausreichenden Schutz für ihre freie Entwicklung finden, wenn sie in einer Flüssigkeit, einem gar nicht oder wenig compressiblen Medium suspendirt waren."

Diese Worte erhalten eine Bestätigung durch den von Kocher[2]) beschriebenen und abgebildeten dreimonatlichen Embryo, welcher durch den Mangel an Fruchtwasser deformirt war. Die Beobachtungen von Conrad und Banga zeigen uns, wie wichtig das Fruchtwasser auch noch in den späteren Monaten für den Embryo ist.

Man kann nun zwar a priori nicht behaupten, dass bei der extrauterinen Schwangerschaft weniger Fruchtwasser als normal vorhanden ist, man kann jedoch vermuthen, dass die Wachsthumsbedingungen für den Embryo, sei es in der Bauchhöhle, der Tube oder in dem Ovarium, wahrscheinlich ungünstigere sind als in dem Uterus, einem Organ, welches physiologisch nur für die Aufnahme und spätere Ernährung des Eis bestimmt und auch eingerichtet ist.

Für eine abnorm geringe Menge von Fruchtwasser spricht ganz besonders der abgebildete (I) und dann der in seinem Fruchtsack beschriebene Embryo (V).

3) In der Thatsache, dass der extrauterine Fruchtsack eine dünne Wandung besitzt, indem er der schützenden Hülle der Uteruswand entbehrt, glaube ich ein ätiologisches Moment gefunden zu haben, welches der extrauterinen Schwangerschaft eigenthümlich ist.

Nachdem Waldeyer auf der Naturforscherversammlung in Magdeburg (1884) demonstrirt hat, wie der normale schwangere Uterus seine Gestalt durch den Druck der angrenzenden Organe verändert, kann es kaum einem Zweifel unterliegen, dass auch der dünnere Fruchtsack diesen Veränderungen und zwar in höherem Grade unterworfen ist.

Der intraabdominelle Druck, welchem der Fruchtsack durch die in Thätigkeit gesetzte Bauchpresse ausgesetzt ist, wird zwar ohne Wirkung bleiben, weil er den Sack von allen Seiten gleichmässig

---

[1]) Bischoff, Entwicklungsgeschichte S. 415.

[2]) Kocher, Deutsche Zeitschrift für Chirurgie Bd. IX, S. 333.

comprimirt; jedoch die prall gefüllte Harnblase, die mit Fäces gefüllten Eingeweide, mit welchen der Fruchtsack noch dazu öfters verwachsen ist, oder auch in seltenen Fällen Geschwülste in der Bauchhöhle werden den Fruchtsack nicht nur in seiner Lage, sondern auch in seiner Gestalt verändern, und zwar um so ausgiebiger, je weniger stark derselbe mit Fruchtwasser gefüllt ist. Gleichzeitig mit dieser Gestaltveränderung kann, wie leicht erklärlich, ein Wechsel in der Haltung der Frucht eintreten, welche dann die erwähnten Missbildungen speciell an den Enden der Extremitäten herbeiführt (vergl. Fig. II).

Das Resultat unserer Untersuchungen können wir in folgendem Satze kurz zusammenfassen: Wir finden bei der Extrauterinschwangerschaft abnorm häufig Missbildungen des Fötus, besonders seiner Extremitäten, und glauben die eine Abnormität für das Entstehen der anderen bis zu einem gewissen Grade verantwortlich machen zu können.

Bevor ich schliesse, möchte ich noch der Auffassung begegnen, als ob ich jede extrauterine Schwangerschaft durch Missbildung der Frucht complicirt hielte. Es ist eine bekannte Thatsache, dass bei manchen Laparotomien am Ende der Schwangerschaft normale Kinder aus dem Fruchtsack extrahirt werden. Einstweilen dürfte jedoch die oben ausgesprochene Ansicht durch die Ergebnisse der vorstehend mitgetheilten Beobachtungen thatsächlich begründet erscheinen.

Zum Schlusse sei es erlaubt, den Herren Professor Bollinger und Privatdocenten Dr. Frommel für die freundliche Unterstützung, sowie diesen und den Herren Professoren Dr. Winckel und Dr. Kupffer für die Ueberlassung des Materials meinen besten Dank auszusprechen.